

УДК 611
ББК 28.706
Б90

Бубновский, Сергей Михайлович.
Б90 **Функциональная анатомия здоровья / Сергей Бубновский.** — 2-е издание, улучшенное и дополненное. — Москва : Эксмо, 2024. — 160 с. : цв. ил. — (Медицинский атлас).

Этот медицинский атлас подходит тем, кто хочет разбираться в анатомии, не углубляясь в сложную терминологию, и понимать, как правильно и осознанно подходить к физическим упражнениям. Вы поймете, какие внутренние нарушения приводят к появлению боли в спине, суставах, животе, коленях, и сможете избавиться от нее без помощи таблеток и уколов.

УДК 611
ББК 28.706

Все права защищены. Книга или любая ее часть не может быть скопирована, воспроизведена в электронной или механической форме, в виде фотокопии, записи в память ЭВМ, репродукции или каким-либо иным способом, а также использована в любой информационной системе без получения разрешения от издателя. Копирование, воспроизведение и иное использование книги или ее части без согласия издателя является незаконным и влечет уголовную, административную и гражданскую ответственность.

Справочное издание
МЕДИЦИНСКИЙ АТЛАС

Бубновский Сергей Михайлович
ФУНКЦИОНАЛЬНАЯ АНАТОМИЯ ЗДОРОВЬЯ

Главный редактор *Р. Фасхутдинов*. Продюсер проекта *И. Лазарев*
Ответственные редакторы *О. Ключникова, Э. Каленюк, Е. Шевардина*
Художественный редактор *Е. Анисина*. Научный редактор *С. Котова*
Компьютерная верстка *О. Крайнова*. Корректоры *Ю. Шигарева, Ю. Дорогова*

Книга иллюстрирована оригинальными изображениями из «Атласа анатомии человека» Р.Д. Синельникова, Я.Р. Синельникова и А.Я. Синельникова в 4-х т.т. (изд. 7-е, переработанное и дополненное; Москва, Новая волна, 2017 г.); а также во внутреннем оформлении использованы иллюстрации stihii, Sebastian Kaulitzki, Nerthuz, Vitezslav Halamka, adike, sciencepics / Shutterstock.com

(Используются по лицензии от Shutterstock.com),
pixologicstudio / Istockphoto / Thinkstock / Gettyimages.ru,
Science Source / Biophoto Associates / DIOMEDIA,
BSIP SA / Alamy / DIOMEDIA
С. Синцов, Д. Бельшева

В оформлении переплета использованы фотографии:
BigBlueStudio / Shutterstock.com
Используется по лицензии от Shutterstock.com

Страна происхождения: Российская Федерация
Шығарылған елі: Ресей Федерациясы

ООО «Издательство «Эксмо»
123308, Россия, г. Москва, ул. Зорге, д. 1, стр. 1, эт. 20, каб. 2013. Тел.: 8 (495) 411-68-86.
Home page: www.eksmo.ru E-mail: info@eksmo.ru
Факс: «Издательство «Эксмо» ЖШС»
123308, Ресей, Мәскеу қаласы, Зорге көшесі, 1-үй, 1-құрылыс, 20 кабинет, 2013-каб.
Тел.: 8 (495) 411-68-86. Home page: www.eksmo.ru E-mail: info@eksmo.ru
Тұрау белгісі: «Эксмо»

Интернет-магазин : www.book24.ru
Интернет-магазин : www.book24.kz
Интернет-дүкен : www.book24.kz

Импортер в Республику Казахстан ТОО «РДЦ-Алматы»,
Казахстан Республикасына импортшы «РДЦ-Алматы» ЖШС.
Дистрибутор и представитель по приему заказов на продукцию
в Республике Казахстан: ТОО «РДЦ-Алматы»
Дистрибутор және Қазақстан Республикасында өнімге шағымдар
қабылдау жөніндегі «РДЦ-Алматы» ЖШС.
Алматы қ., Домбровский көш., 3-қ., литер Б, офис 1.
Тел.: 8 (727) 251-59-90/91/92. E-mail: RDC-Almaty@eksmo.kz

Сведения о подтверждении соответствия издания согласно законодательству РФ
о техническом регулировании можно получить на сайте Издательства «Эксмо»:
www.eksmo.ru/certification

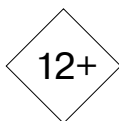Техникалық реттеу туралы РФ заңнамасына сай сәйкесінші сертификатты растау
туралы мәліметтерді мына адрес бойынша алуға болады: <http://eksmo.ru/certification/>

Произведено в Российской Федерации
Ресей Федерациясында өндiрiлген
Сертификацтуға жатпайды

Дата изготовления / Подписано в печать 18.03.2024.
Формат 70x100^{1/16}. Печать офсетная. Усл. печ. л. 12,96.
Тираж экз. Заказ



ЧИТАЙ · ГОРОД



ISBN 978-5-04-200199-4



9 785042 001994 >

Литрес
ТАК ЧИТАЮ

eksmo.ru

Официальный
интернет-магазин
издательства «Эксмо»

Хочешь стать
автором «Эксмо»?



ISBN 978-5-04-200199-4

© Бубновский С.М., 2022

© Оформление. ООО «Издательство «Эксмо», 2024

Оглавление

| | |
|--|----------|
| 5 ПРИЧИН ЗАНИМАТЬСЯ ЗДОРОВЬЕМ | 5 |
| ВСТУПЛЕНИЕ | 7 |

ПОЗВОНОЧНИК

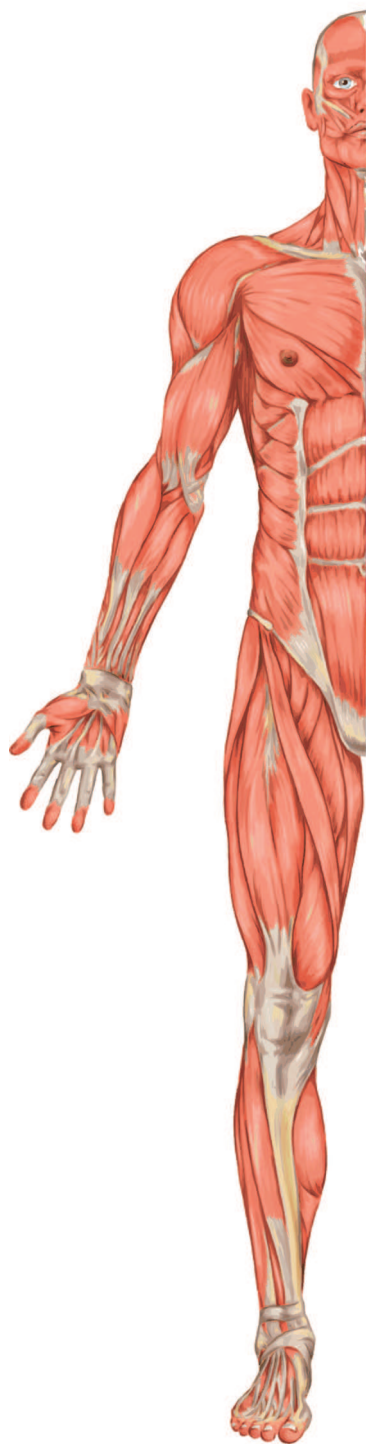| | |
|--|-----------|
| ГРЫЖА ПОЗВОНОЧНИКА, ПРОТРУЗИЯ — НЕ БОЛЕЗНЬ И НЕ ПРИЧИНА БОЛЕЙ В СПИНЕ | 10 |
|--|-----------|

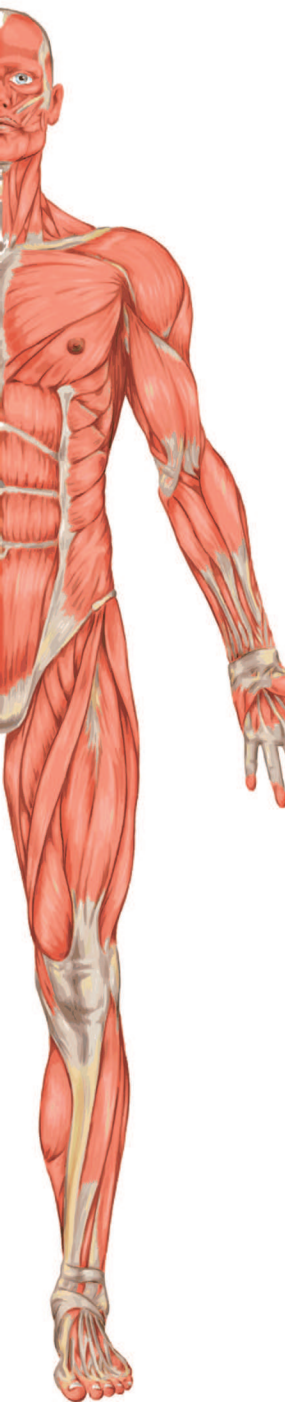
| | |
|---|----|
| Биохимия межпозвонкового диска | 24 |
| Межпозвонковый диск и кровообращение | 25 |
| Чему учат будущих врачей? | 31 |
| Компрессионный перелом позвоночника: операция отменяется | 57 |

МАЛЫЙ ТАЗ

| | |
|----------------------------------|-----------|
| БОЛЕЗНИ МАЛОГО ТАЗА | 84 |
|----------------------------------|-----------|

| | |
|--|----|
| Простатит (аденома простаты) у мужчин, миома матки (воспаления придатков) у женщин | 84 |
| Что такое воспаление? | 90 |
| Что такое боль? | 95 |





ДИАФРАГМА

ДИАФРАГМА — КЛЮЧ К ЗДОРОВЬЮ ЧЕЛОВЕКА 106

| | |
|--|-----|
| Диафрагма лечит ХОБЛ | 111 |
| Диафрагма лечит органы КТ | 116 |
| Диафрагма и опущение органов | 116 |
| Диафрагма и заболевания мочеполовой системы | 120 |
| Диафрагма и иммунитет | 121 |
| Диафрагма и головные боли | 124 |

ЖИВОТ

ЖИВОТ — БОЛЬШОЙ ЖИВОТ — КИШЕЧНИК 130

| | |
|-------------------------------|-----|
| Правило № 1: питание | 138 |
| Правило № 2: гимнастика | 140 |
| Правило № 3: мотивация | 158 |

5 причин заниматься здоровьем

1. СЛАБЫЕ НОГИ

артрозы суставов после 50,
тяжело ходить по лестнице

застои крови →

диабет
гипертония
тромбы

2. СЛАБЫЙ ПРЕСС

плохой кишечник
большой живот
тяжело дышать

3. СЛАБАЯ СПИНА

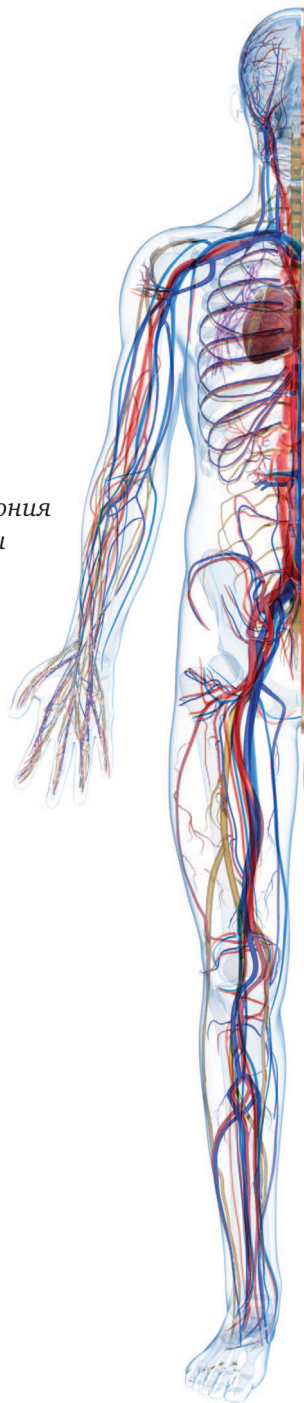
остеохондроз
тяжело наклоняться
остеопороз

4. СЛАБЫЕ МЫШЦЫ ГРУДИ

рак молочной железы
инфаркт миокарда
тяжело жить

5. СЛАБЫЕ РУКИ

головные боли
инсульт
тяжело думать



В отличие от большинства медицинских атласов, рассматривающих все органы и ткани организма изолированно друг от друга, эта книга открывает законы функционального «общения» органов между собой. Поэтому становится понятным происхождение большинства болезней в организме человека. Эти знания функционального строения человека позволяют ему стать независимым от подавляющего числа лекарственных препаратов.

Вступление

Можно бесконечно долго принимать лекарства и лежать в больнице в надежде на чудесное исцеление, но рано или поздно тело «задавит»: от недостаточной работы мышц могут появиться спазмы сосудов, нарушение кровотока или даже более серьезная проблема — атрофия мышц. В этом случае возникает остеопороз — тело «рассыпается».

Можно говорить о том, что в отличие от занятий в тренажерном зале отдых доставляет удовольствие и не вынуждает напрягаться, но рано или поздно от удовольствий такого «отдыха» у человека неизменно появятся лишний вес, одышка и страх за свою жизнь — в отличие от занятий в тренажерном зале, после которых появляются самоуважение и уверенность в завтрашнем дне.

Многим хочется пройти мимо тренажерного зала, ссылаясь на болезни, занятость и неверие в свои силы. Но почему бы не зайти в этот зал и не начать физиологическую «реставрацию» своего больного организма? Что мешает людям заниматься восстановлением своего здоровья и повышением качества собственной жизни? Наверное, многие из вас и сами знают ответы на эти простые вопросы.

Если вы хотите заставить себя оторваться от дивана, избавиться от страха перед болезнью и нагрузками, если вы хотите вернуть себе счастье жить без боли и таблеток — читайте эту книгу!

Эта книга поможет вам узнать анатомию своего тела. Когда вы поймете, как устроено ваше тело, откуда берутся болезни и какие факторы нарушают функции каждого органа, вместо страхов и лени у вас неизбежно появится желание войти в тренажерный зал и наслаждаться радостью движения — движения, которое ведет к восстановлению здоровья, улучшению настроения, продлению жизни и повышению ее качества.

ПОЗВОНОЧНИК

**ГРЫЖА ПОЗВОНОЧНИКА, ПРОТРУЗИЯ — НЕ БОЛЕЗНЬ
И НЕ ПРИЧИНА БОЛЕЙ В СПИНЕ**

Биохимия межпозвонкового диска

Межпозвонковый диск и кровообращение

Чему учат будущих врачей?

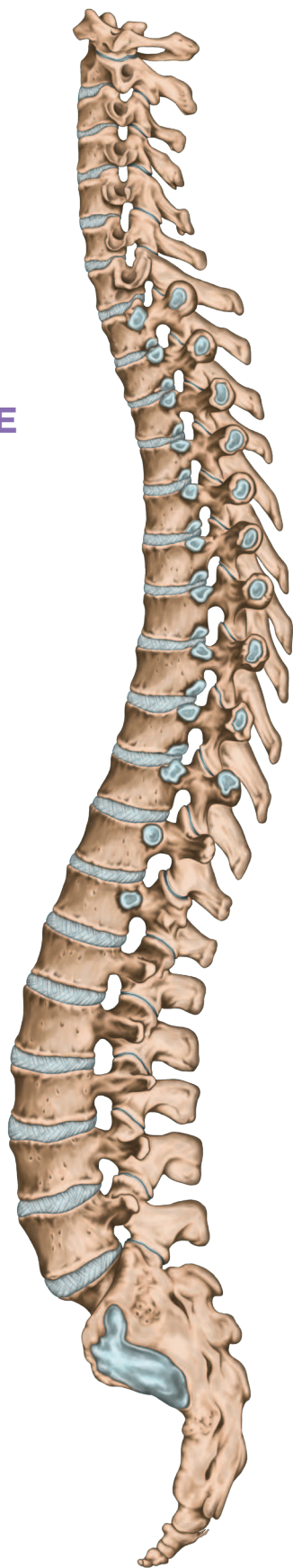
Компрессионный перелом позвоночника: операция отменяется



*Любая травма любой части
тела — это не трагедия
человека, а испытание его духа.
И если пройти это испытание
мужественно, другие житейские
трудности будут казаться
обычной суетой.*

ГРЫЖА ПОЗВОНОЧНИКА, ПРОТРУЗИЯ – НЕ БОЛЕЗНЬ И НЕ ПРИЧИНА БОЛЕЙ В СПИНЕ

Хочу начать эту главу со слов доктора медицинских наук, профессора кафедры лучевой диагностики РМАПО, автора книг и монографий по болезням позвоночника Павла Львовича Жаркова.



«В настоящее время представление о причинах болей в области туловища, особенно спины, а также конечностей, если они локализируются вне суставов, базируется на утвердившемся во всем мире представлении о патологии межпозвоночных дисков (дискогенные боли), винят в них остеохондроз позвоночника, который якобы повреждает корешки спинномозговых нервов. Грыжи дисков относят к остеохондрозу. Боли в области суставов приписывают артрозу.

На самом деле в организме человека нет такого места, где бы могли быть повреждены корешки спинномозговых нервов. И вообще за пределами спинномозгового канала (дурального мешка) корешков спинномозговых нервов нет. Корешки спинномозговых нервов могут быть сдавлены вместе с «дуральным мешком» только во всей своей массе и только в поясничном отделе при тяжелых переломах этого отдела позвоночника, опухолях и воспалительных абсцессах в позвоночном канале. Такое повреждение всей массы корешков носит название «синдром конского хвоста», что сопровождается выпадением двигательных и чувствительных функций нижних конечностей и тазовых органов, и порой жесточайшими болями. Выпадением этих функций характеризуется любое повреждение любых нервных проводников».

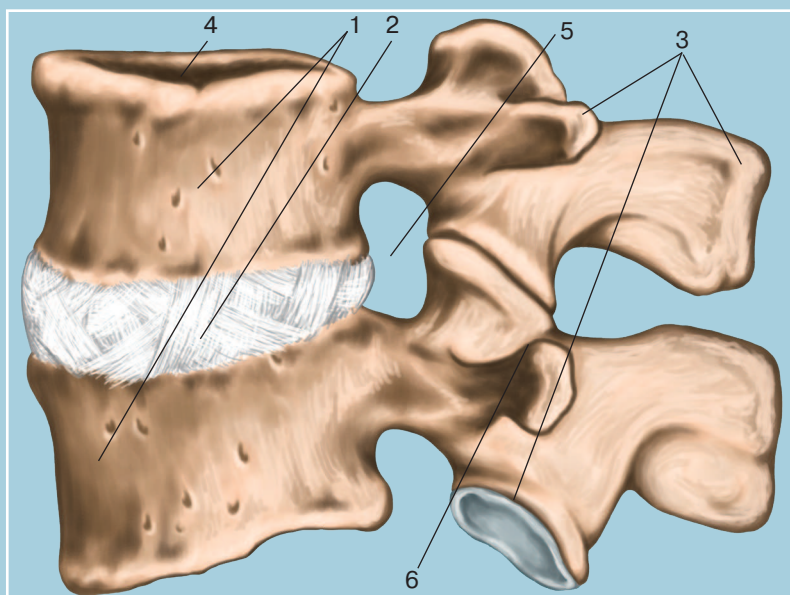
Шокирующая информация, не правда ли? Получается, что повредить нервные корешки можно одним способом: раздробить человека пополам в области поясничного отдела, разрушить его в ДТП или сбросить с крыши... В таком случае, если человек остается в живых, он сядет в инвалидную коляску, так как управлять нижними конечностями и контролировать внутренние органы уже не сможет. Так же, как и испытывать боли! И в таком случае становятся непонятными заключения рентгенологов в каждой снимке МРТ о повреждении грыжами МПД (межпозвоночного диска) нервных корешков (допустим, на уровне L4-L5 или L5-S1), где, по мнению Жаркова П. Л. (и я к этому мнению присоединяюсь. — Б.С.), вообще корешков нет! Да, боли в спине есть, но при повреждении нервных проводников («корешков») должна теряться и чувствительность мышц нижних конечностей и таза, не сопровождающаяся, как ни парадоксально, болями! Грыжа МПД — это не пуля, не сабля и не топор,

ПОЗВОНОЧНЫЙ СТОЛБ

Так изображается позвоночник во многих атласах, в кабинетах артрологов и вертебрологов. Действительно, какая-то пирамида из позвонков. Толкни — упадет. (Мышцы и связки обычно не иллюстрируются, когда рассматривают скелет (кости)).

СОЧЛЕНЕНИЕ ПОЗВОНКОВ

Действительно, непрочная «упаковка», если рассматривать строение позвоночника без глубоких мышц и связок, которые на самом деле полностью закрывают его костные структуры, как кокон (или корсет).



- 1 — тело позвонка**
- 2 — межпозвонковый диск**
- 3 — отростки**
- 4 — позвоночный канал**
- 5 — межпозвоночное отверстие**
- 6 — межпозвонковый (фасеточный) сустав**

ГЛУБОКИЕ МЫШЦЫ СПИНЫ И ШЕИ

1 — череп

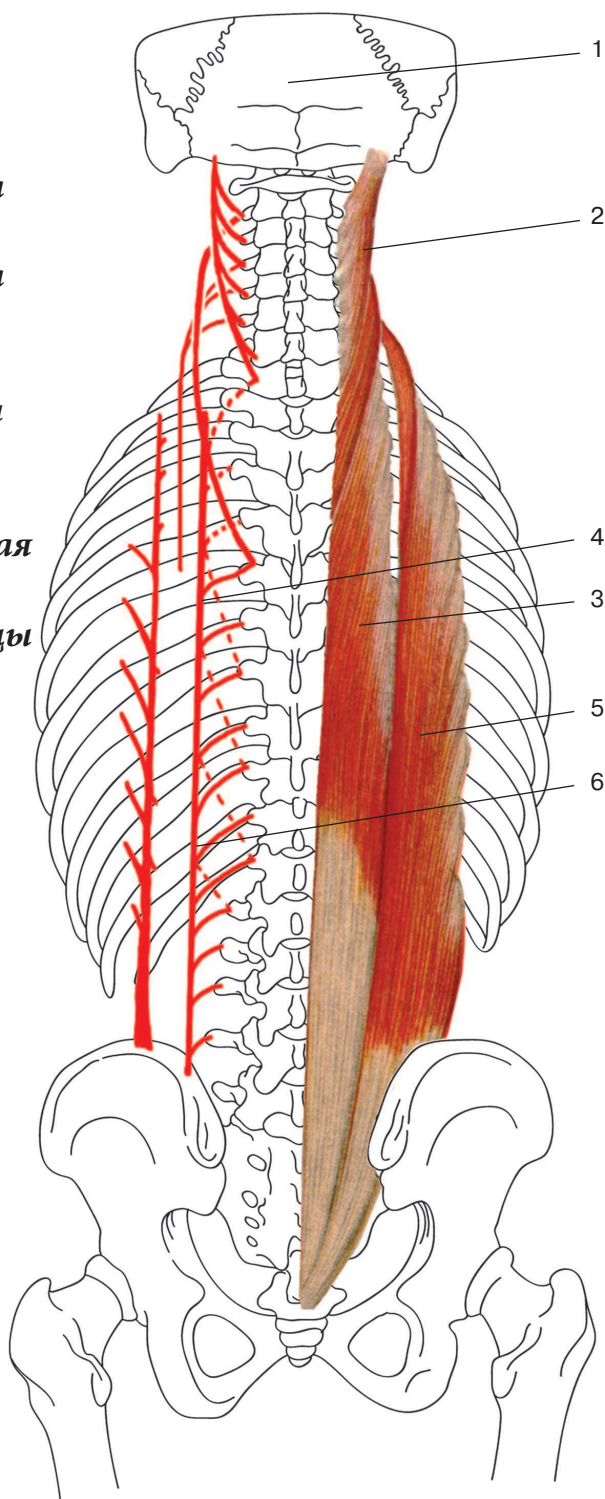
2 — длиннейшая мышца
головы

3 — длиннейшая мышца
груди

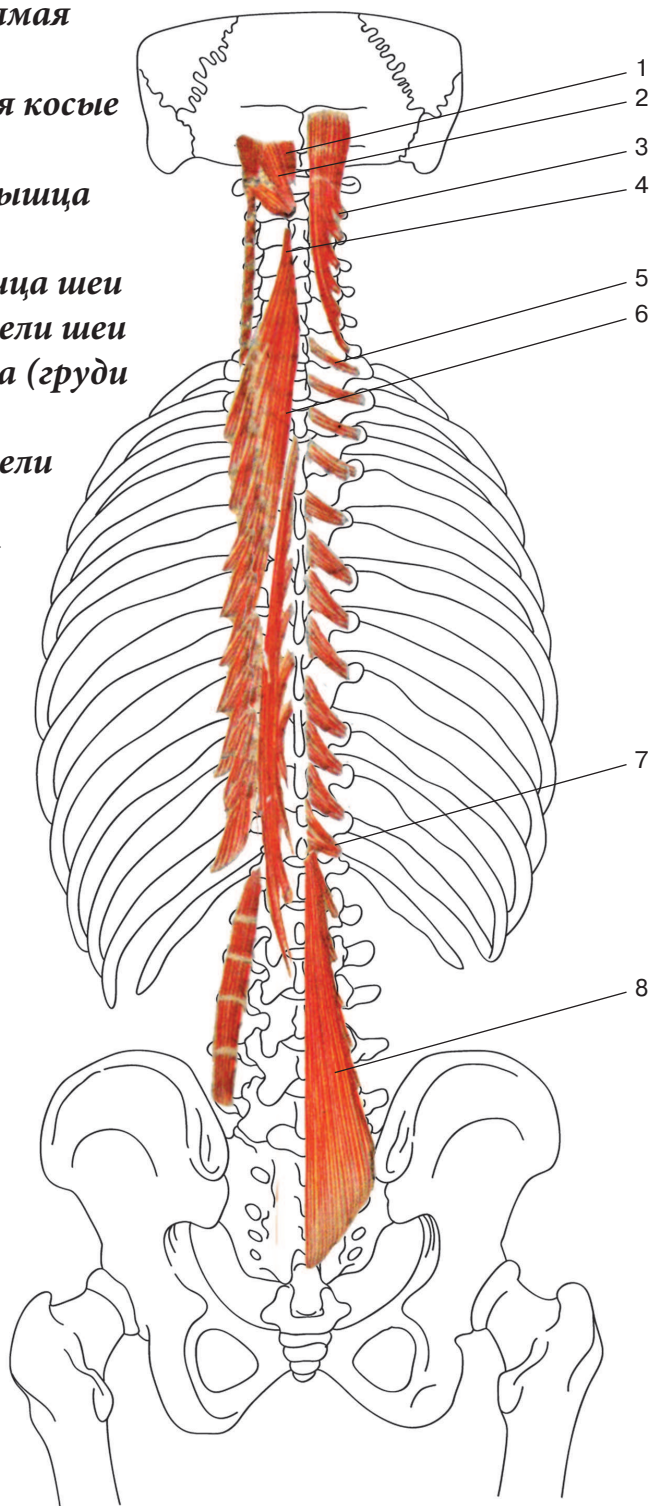
4 — межкостистые,
межпоперечные мышцы
и мышцы-вращатели
(схематично)

5 — подвздошно-реберная
мышца

6 — межреберные мышцы
(схематично)



- 1 — малая задняя прямая мышца головы**
- 2 — верхняя и нижняя косые мышцы головы**
- 3 — полуостистая мышца головы**
- 4 — длиннейшая мышца шеи**
- 5 — мышцы-вращатели шеи**
- 6 — остистая мышца (груди и шеи)**
- 7 — мышцы-вращатели груди**
- 8 — многораздельная мышца поясницы**



которые способны повредить позвоночник со всем содержимым! Или проникнуть в глубину спинномозгового канала, не затронув при этом кровеносных сосудов. Нонсенс!

Те же рентгенологи, описывая снимок поясничного отдела (впрочем, как и всех других отделов), пишут в начале любого заключения в преамбуле к «остеохондрозу» слова «дегенеративно-дистрофический процесс». Эти два слова «д/д» обозначают медленно протекающий хронический процесс дегидратации (обезвоживания) межпозвонковых дисков, а не травму нервного корешка! То есть проблема в позвоночнике есть, но протекает латентно (незаметно) для человека!

Видимо, большинство рентгенологов не всегда понимают эти медицинские термины, которыми пользуются и которые на самом деле обозначают медленное разрушение позвоночника (дегенерацию) из-за нарушения питания — доставки необходимых питательных веществ и жидкости межпозвонковым дискам и позвонкам, осуществляемой глубокими мышцами позвоночника. Этот процесс называется ДДЗД — дегенеративно-дистрофическое заболевание диска (а проще — дистрофия). То есть каждый человек с явлениями остеохондроза, по сути, дистрофик! Да-да! Только в области одного или двух-трех дисков, которые остались по разным причинам без питания. Грыжа диска — это не форма и размер выпячивания, а его (диска) разрушение из-за отсутствия питания, осуществляемого глубокими мышцами позвоночника.

МЫШЦЫ СПИНЫ

Рассматривая паравертебральные ткани (околопозвоночные), можно увидеть мощнейшие мышцы, окружающие позвоночник. Почему-то об их роли не упоминают нейрохирурги, пробираясь к костям... Эти мышцы составляют три слоя защиты и участвуют в амортизации позвоночника.